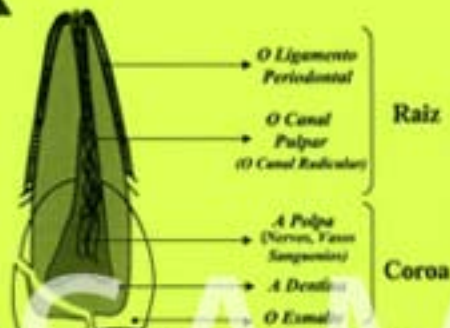


# Tratamento de Emergência para Atletas com Traumas Odontológicos



*Proteção da Boca (Buccal Guard) feita profissionalmente sob orientação são recomendadas para todos os atletas de contato físico, desde crianças a nível de elite. Para mais informações visite [www.sportdentistry-usa.org](http://www.sportdentistry-usa.org).*

## AVULSAO (Dislocado, dente inteiro, com a raiz)

1. Evite qualquer trauma adicional quando usando manipulação manual - **Evite** segurar o dente pela raiz. **Evite** escovar ou esfregar o dente. **Não** esfregar o dente.
2. Se encontra deitado no dente, pode levar-lo delicadamente com água para lavar.
3. Se possível, reimplantar o dente e estabilizá-lo usando uma tala ou um lenço quando manter levemente - mas somente se o atleta está acordado e ciente.
4. Se reimplantar não é possível -  
**A Melhor Opção** - Colocar o dente numa solução de água com salina apropriada para transporte (Exemplo - Hank's Balanced Saline Solution).  
**2a Opção** - Colocar o dente dentro de leite frio.  
**3a Opção** - Enrolar o dente com gaze que está saturado com uma solução de salina.  
**4a Opção** - Colocar o dente sob a língua do atleta. **Faça isto SOMENTE se o atleta está acordado e ciente.**  
**5a Opção** - Colocar o dente num copo de água.
5. Tempo é muito importante - O índice de sucesso para reimplantar de um dente é maior durante os primeiros 30 minutos. **LEVAR PARA UM DENTISTA IMEDIATAMENTE.**

LUXAÇÃO (O dente ainda está no alveolo dentário, mas fora da posição correta)

## TRES POSICOES

**UM DENTE ESTRUJADO** - Um dente superior pendente e/ou um dente inferior que está levantado fora do lugar.

1. Reposicionar o dente no alveolo dentário usando forte pressão digital.
2. Estabilizar o dente usando uma tala ou lenço enquanto o paciente morde levemente.
3. **LEVAR IMEDIATAMENTE PARA UM DENTISTA.**

**DBLOCAMENTO LATERAL** - Um dente impurrado para posterior (atras) ou puxado para anterior (frente).

1. Tente reposicionar o dente usando pressão digital.
2. O atleta talvez vai precisar anestesia local para isto; se for o caso, estabilizar o dente usando uma tala ou lenço enquanto o paciente morde levemente.
3. **LEVAR IMEDIATAMENTE PARA UM DENTISTA.**

**DENTE INTRUDIDO** - O dente está impressado no alveolo dentário devido a trauma (o dente aparece curto ou pequeno).

1. Faça nada - evite qualquer reposicionamento dentário.
2. **LEVAR IMEDIATAMENTE PARA UM DENTISTA.**

## FRATURA (Dente quebrado)

1. Se o dente está quebrado pela metade, gire a parte quebrada e trair para alinhamento odontológico na maneira descrita no vídeo sob assunto de Fratura.
2. Se houver muita dor, manter contato mínimo com outros dentes, o ar e a língua. O nervo pulpar pode ser exposto, que é extremamente doloroso.
3. **IMEDIATAMENTE LEVAR O PACIENTE E OS FRAGMENTOS DO DENTE PARA UM DENTISTA.**



Academy for Sports Dentistry

118 Fayette Street

P.O. Box 364

Farmersville, IL 62533

USA

217-227-3431

[www.sportdentistry-usa.org](http://www.sportdentistry-usa.org)

The Academy of Sports Dentistry (ASD) reconhece com orgulho o apoio de Dr. Samuel D. Harris para nos estabelecer finalmente para este grupo de serviços públicos. A Academia também gostaria de agradecer Dr. Alan Della Buola do estado de Carolina do Norte pelo seu esforço para ajudar a ASD. O Academy of Sports Dentistry, uma organização dedicada a fornecer dental de todos os níveis ao nível de atletas competitivos, internacionalmente que todos os níveis de medicina esportiva incluir um dentista preparado e bem informado no nível de esportes competitivos.

**PROTEÇÃO DE BOCA DEVE SER EQUIPAMENTO ADOTADO PARA TODOS ATLETAS**